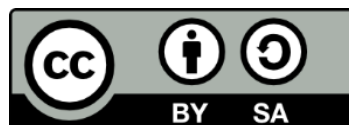


# ΕΙΣΑΓΩΓΗ ΣΤΙΣ ΕΠΙΣΤΗΜΕΣ ΛΟΓΟΥ ΚΑΙ ΑΚΟΗΣ

## Ενότητα 4: Χαρακτηριστικά της Ομιλίας Φωνητική και Φωνολογία (3ο Μέρος)

Οκαλίδου Αρετή

Τμήμα Εκπαιδευτικής και Κοινωνικής Πολιτικής



Ευρωπαϊκή Ένωση  
Ευρωπαϊκό Κοινωνικό Ταμείο



ΥΠΟΥΡΓΕΙΟ ΠΑΙΔΕΙΑΣ ΚΑΙ ΘΡΗΣΚΕΥΜΑΤΩΝ  
ΕΙΔΙΚΗ ΥΠΗΡΕΣΙΑ ΔΙΑΧΕΙΡΙΣΗΣ

Με τη συγχρηματοδότηση της Ελλάδας και της Ευρωπαϊκής Ένωσης



# Άδειες Χρήσης

- Το παρόν εκπαιδευτικό υλικό υπόκειται σε άδειες χρήσης Creative Commons.
- Για εκπαιδευτικό υλικό, όπως εικόνες, που υπόκειται σε άλλου τύπου άδειας χρήσης, η άδεια χρήσης αναφέρεται ρητώς.



# Χρηματοδότηση

- Το παρόν εκπαιδευτικό υλικό έχει αναπτυχθεί στα πλαίσια του εκπαιδευτικού έργου του διδάσκοντα.
- Το έργο «Ανοικτά Ακαδημαϊκά Μαθήματα στο Πανεπιστήμιο Μακεδονίας» έχει χρηματοδοτήσει μόνο τη αναδιαμόρφωση του εκπαιδευτικού υλικού.
- Το έργο υλοποιείται στο πλαίσιο του Επιχειρησιακού Προγράμματος «Εκπαίδευση και Δια Βίου Μάθηση» και συγχρηματοδοτείται από την Ευρωπαϊκή Ένωση (Ευρωπαϊκό Κοινωνικό Ταμείο) και από εθνικούς πόρους.



Ευρωπαϊκή Ένωση  
Ευρωπαϊκό Κοινωνικό Ταμείο



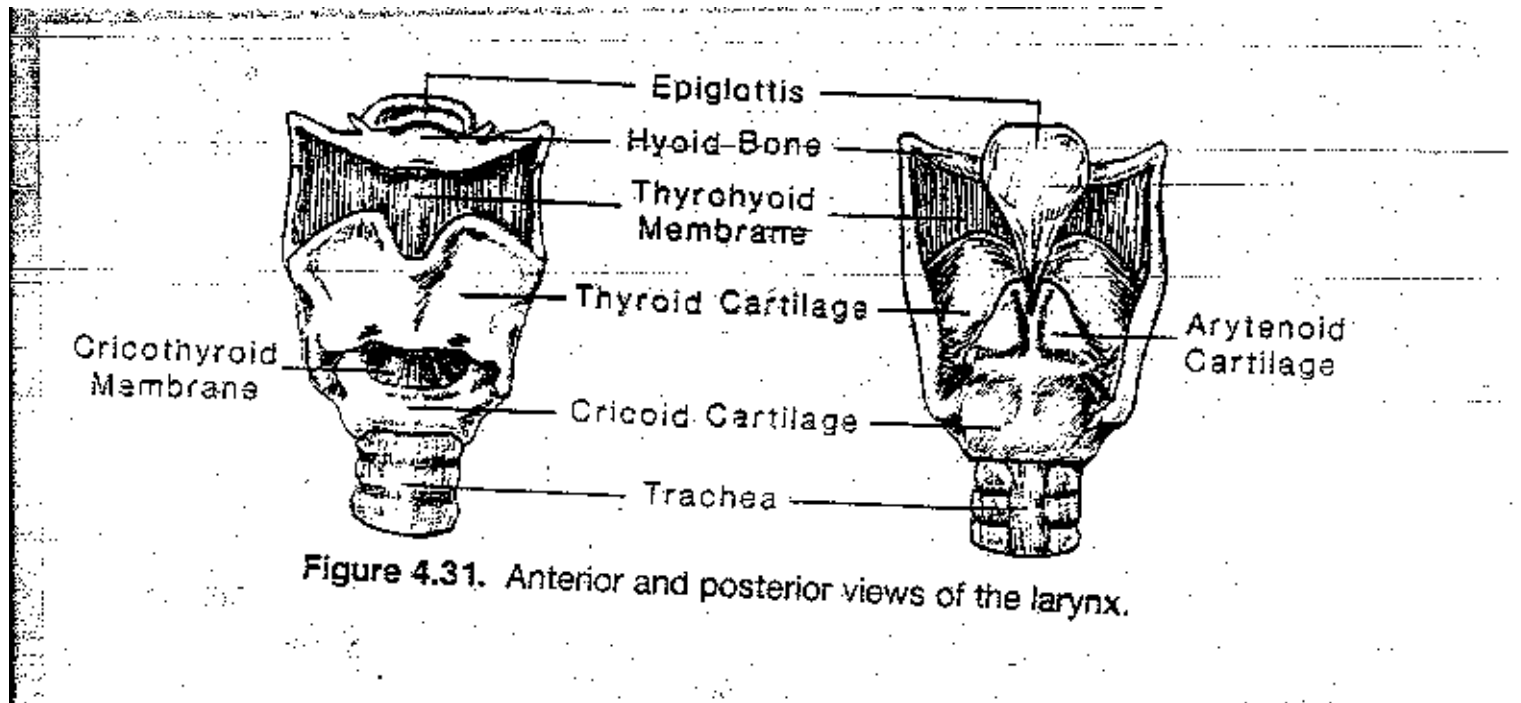
ΕΠΙΧΕΙΡΗΣΙΑΚΟ ΠΡΟΓΡΑΜΜΑ  
ΕΚΠΑΙΔΕΥΣΗ ΚΑΙ ΔΙΑ ΒΙΟΥ ΜΑΘΗΣΗ  
*επένδυση στην κοινωνία της γνώσης*  
ΥΠΟΥΡΓΕΙΟ ΠΑΙΔΕΙΑΣ ΚΑΙ ΘΡΗΣΚΕΥΜΑΤΩΝ  
ΕΙΔΙΚΗ ΥΠΗΡΕΣΙΑ ΔΙΑΧΕΙΡΙΣΗΣ

Με τη συγχρηματοδότηση της Ελλάδας και της Ευρωπαϊκής Ένωσης

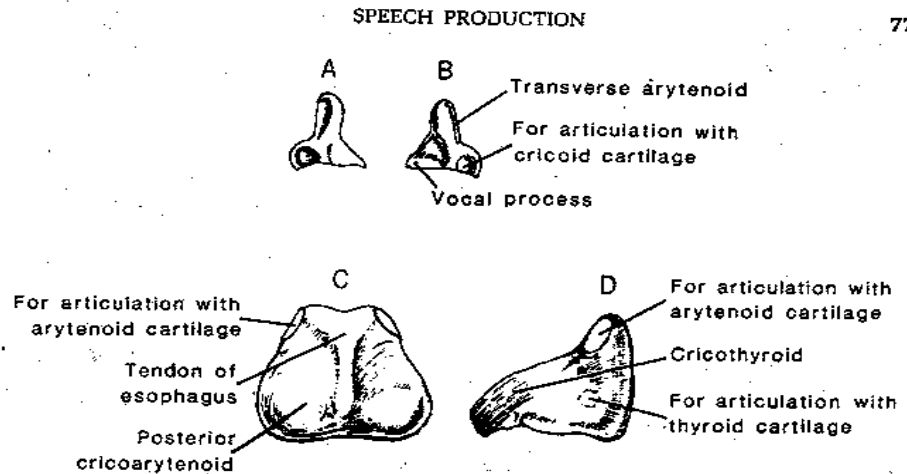


ΕΣΠΑ  
2007-2013  
πρόγραμμα για την ανάπτυξη  
ΕΥΡΩΠΑΪΚΟ ΚΟΙΝΩΝΙΚΟ ΤΑΜΕΙΟ

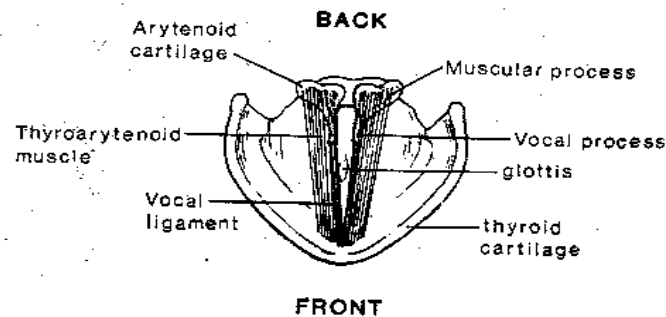
# Δομές του λάρυγγα



# Δομές φωνητικού συστήματος (1)

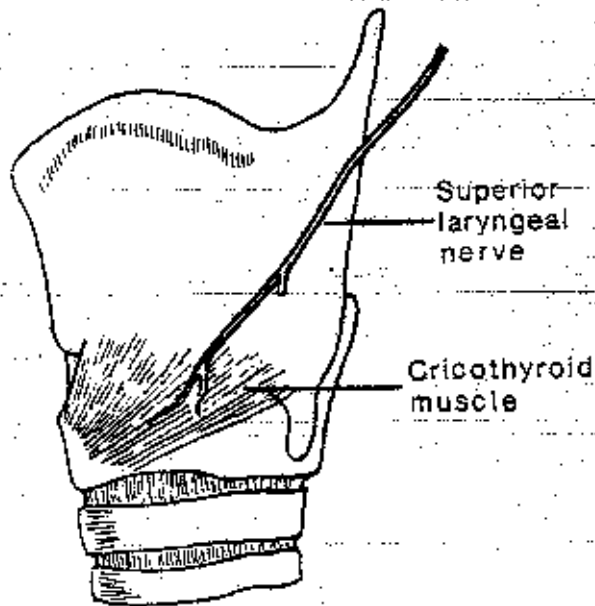


**Figure 4.33.** The arytenoid and cricoid cartilages. (A) The left arytenoid cartilage, medial aspect. (B) The right arytenoid cartilage, medial aspect. (C) The cricoid cartilage, posterior aspect. (D) The cricoid cartilage, left lateral aspect.

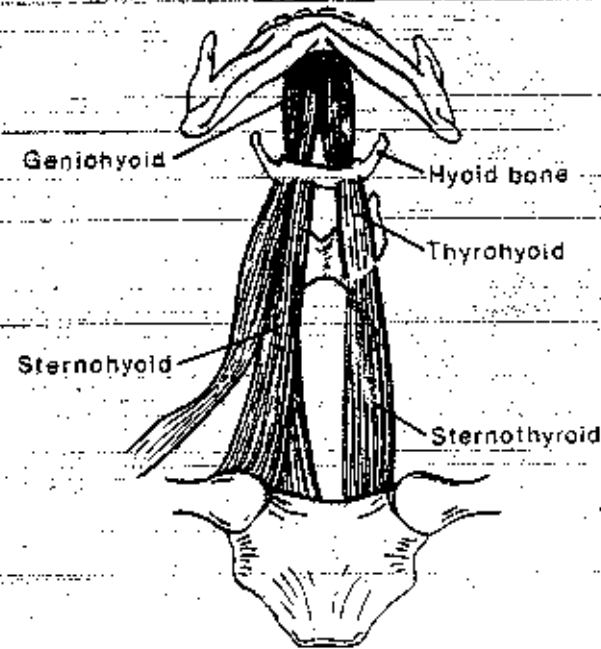


**Figure 4.34.** The larynx from a superior view, showing the relationships among the thyroid, cricoid, and arytenoid cartilages, and the thyroarytenoid muscle.

# Δομές φωνητικού συστήματος (2)

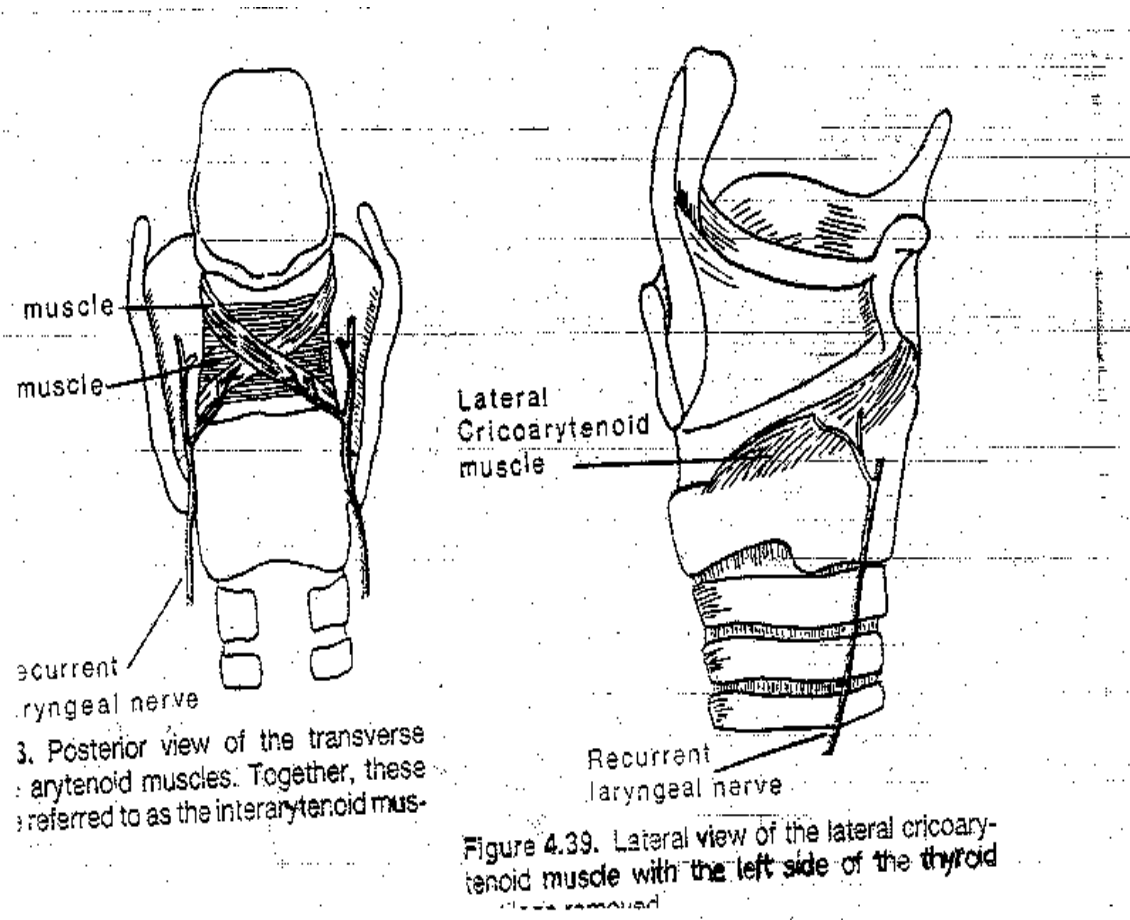


**Figure 4.46.** Lateral view of the cricothyroid muscle, innervated by the superior laryngeal branch of the vagus (Xth cranial) nerve.

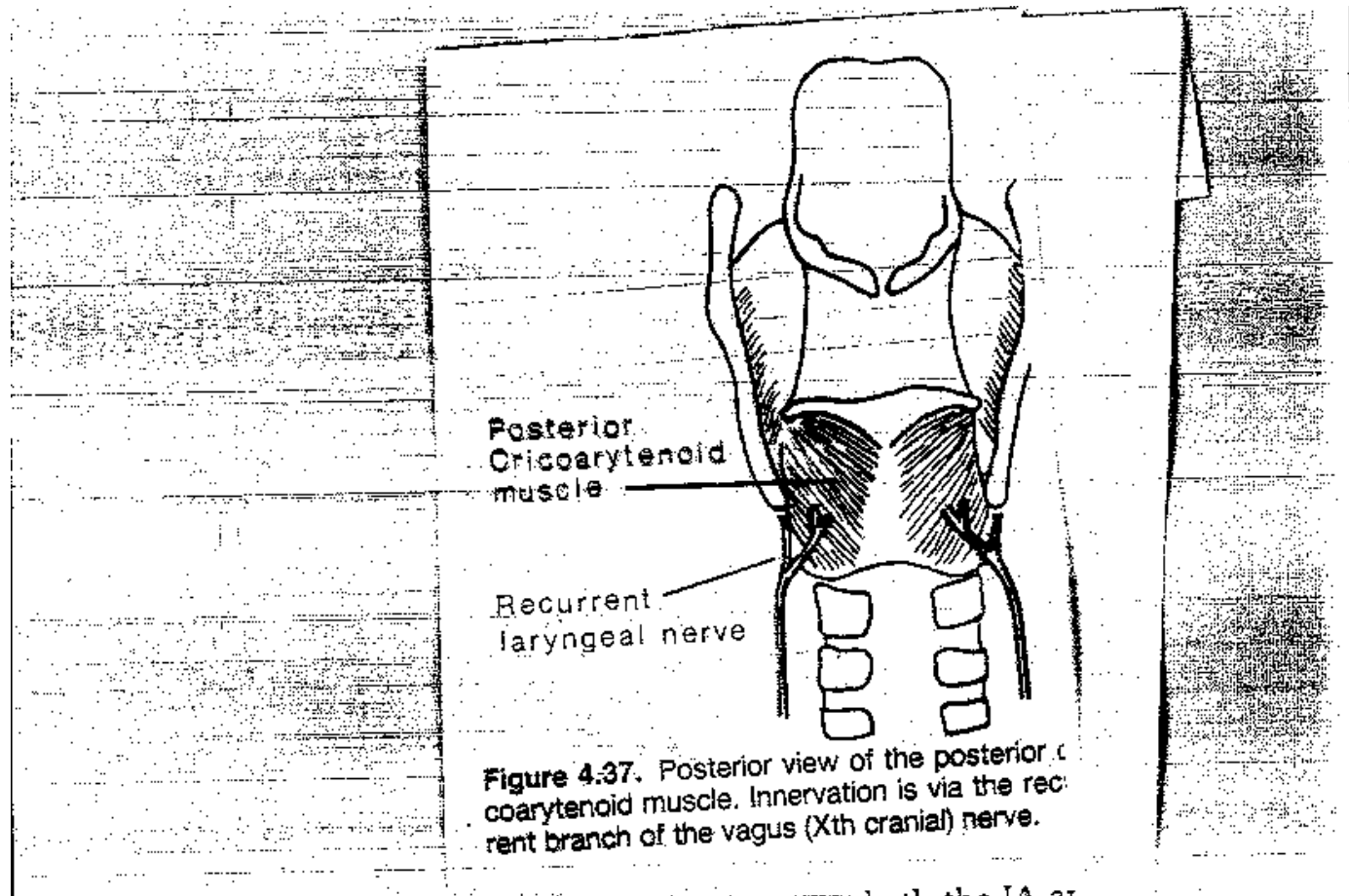


**Figure 4.47.** The strap muscles of the neck, anterior view from below.

# Δομές φωνητικού συστήματος (3)

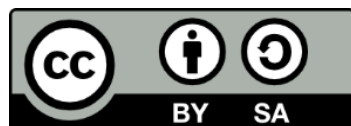


# Δομές φωνητικού συστήματος (4)





# Τέλος Ενότητας



Ευρωπαϊκή Ένωση  
Ευρωπαϊκό Κοινωνικό Ταμείο



ΥΠΟΥΡΓΕΙΟ ΠΑΙΔΕΙΑΣ ΚΑΙ ΘΡΗΣΚΕΥΜΑΤΩΝ  
ΕΙΔΙΚΗ ΥΠΗΡΕΣΙΑ ΔΙΑΧΕΙΡΙΣΗΣ

Με τη συγχρηματοδότηση της Ελλάδας και της Ευρωπαϊκής Ένωσης

